

ΚΥΤΤΑΡΟΓΕΝΕΤΙΚΗ: ΑΝΑΛΥΣΗ ΚΑΡΥΟΤΥΠΟΥ (3^η εργαστηριακή άσκηση – Γ΄ Λυκείου Θετικής Κατεύθυνσης)

Στόχοι

Η εξάσκηση των μαθητών στην ταξινόμηση των χρωμοσωμάτων με βάση το μέγεθος και τη θέση του κεντρομερίδιου (κατανόηση του ορισμού του καρυότυπου)

Να γίνει κατανοητό στα παιδιά ότι με τη μελέτη του καρυότυπου μπορούμε να διακρίνουμε το φύλο ενός ανθρώπου καθώς και κληρονομικές ασθένειες που οφείλονται σε χρωμοσωμικές ανωμαλίες

Όργανα και υλικά

- Ψαλίδι
- Κόλλα stick
- Φωτοτυπίες που απεικονίζουν διάφορους καρυότυπους

Πορεία εργασίας

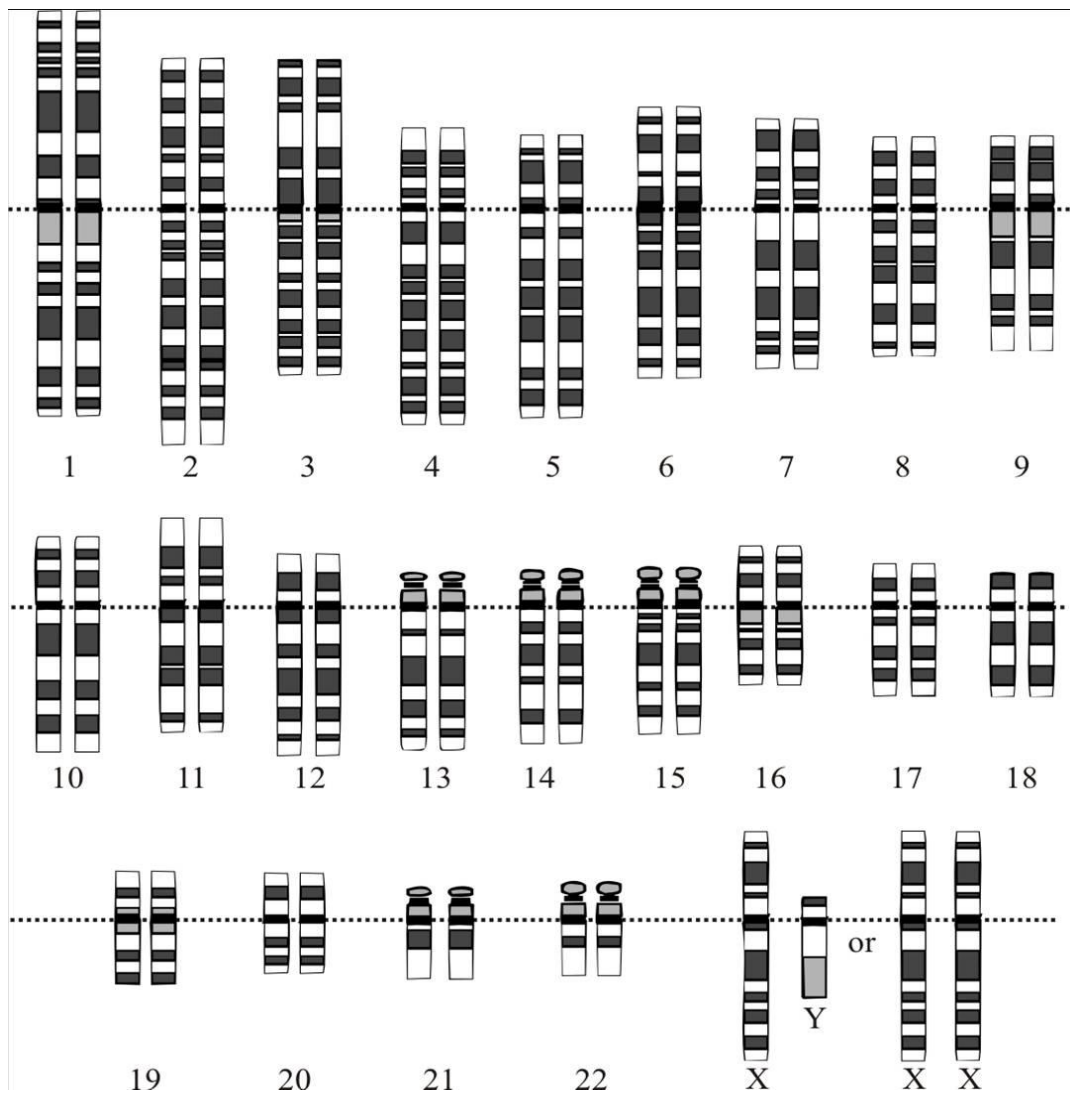
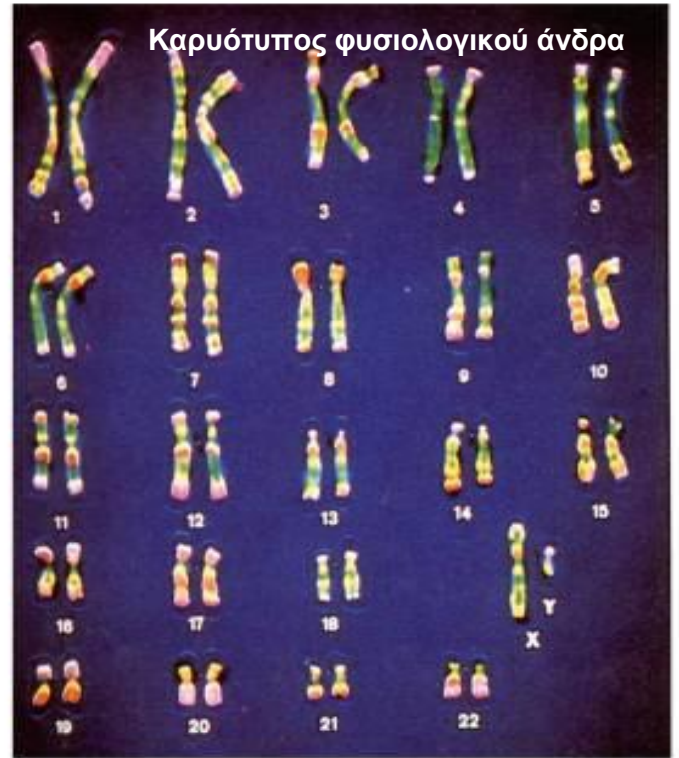
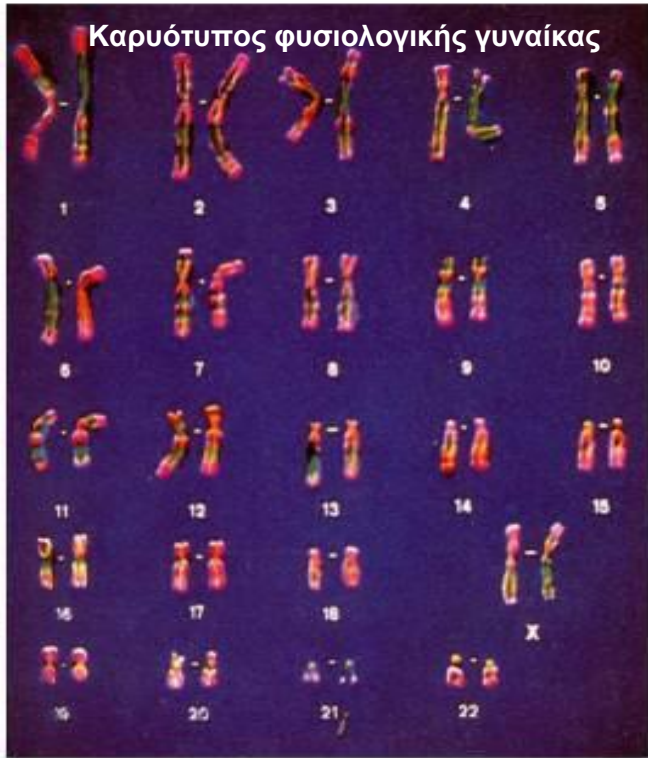
Αφού φωτοτυπήσουμε τις παρακάτω σελίδες τις μοιράζουμε στους μαθητές.

Οι μαθητές θα πρέπει να κόψουν τα χρωμοσώματα της φωτοτυπίας τους και να τα τοποθετήσουν ανά ζεύγη και κατά σειρά μεγέθους σε μια λευκή σελίδα (τα χρωμοσώματα φύλου τοποθετούνται χωριστά)

Με βάση τον καρυότυπο που θα φτιάξουν θα πρέπει να βρουν το φύλο του ατόμου που αντιστοιχεί στη φωτοτυπία τους, καθώς και εάν πάσχει από κάποια χρωμοσωμική ανωμαλία

Στις παρακάτω σελίδες απεικονίζεται ο καρυότυπος

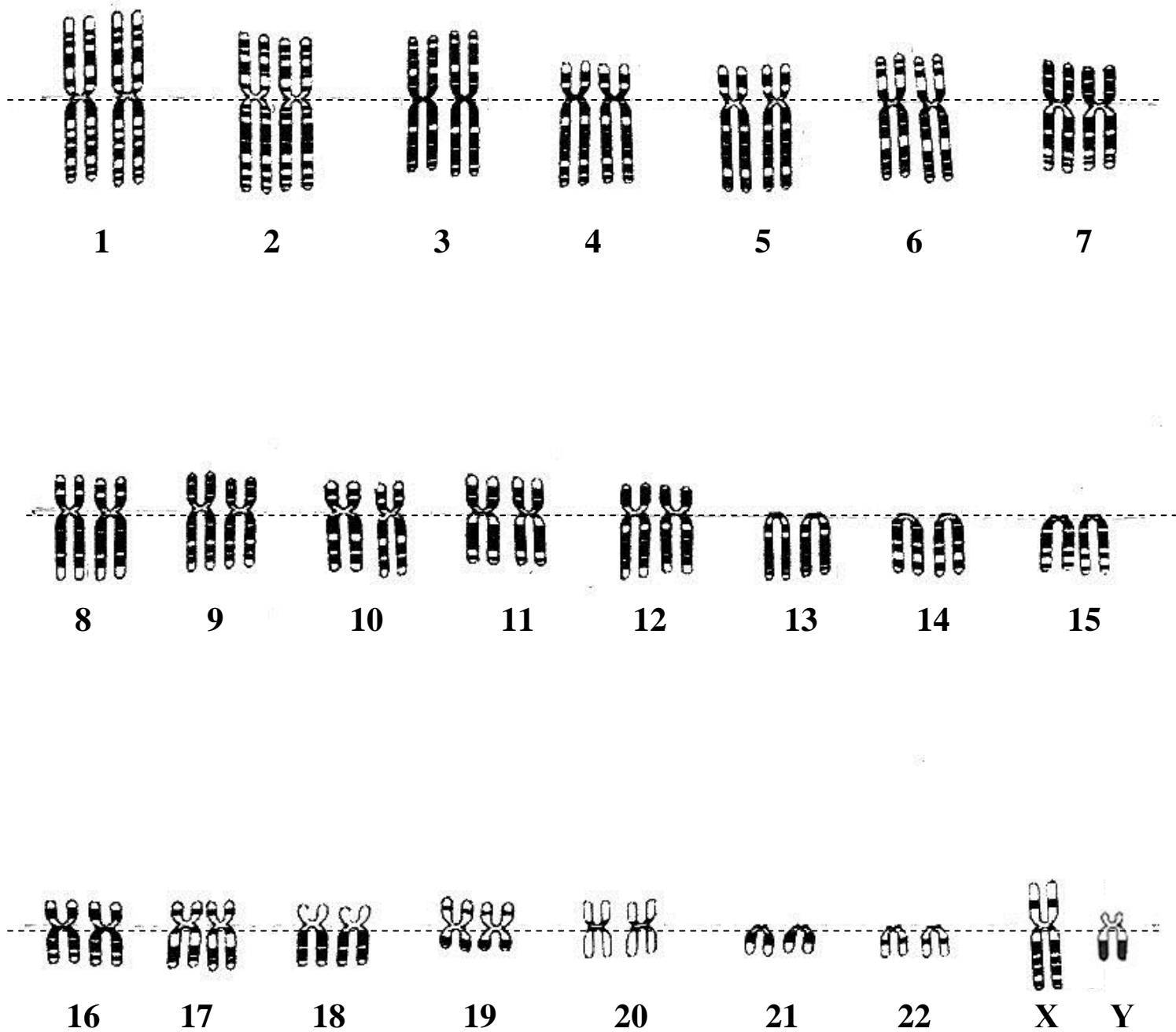
- **NORMAL A** Φυσιολογικής γυναίκας
- **NORMAL B** Φυσιολογικού άνδρα
- **SET A** Ατόμου με σύνδρομο Down (τρισωμία 21)
- **SET B** Ατόμου με σύνδρομο Klinefelter XXY
- **SET C** Ατόμου με τρισωμία 18
- **SET D** Ατόμου με τρισωμία 13




Χρωμοσώματα ανθρώπου με χρώση κατά Giemsa

Καρυότυπος φυσιολογικού άνδρα.


Με οδηγό τον παρακάτω καρυότυπο μπορούν να κατασκευαστούν όλοι οι υπόλοιποι.




Normal A



Normal **B**



Set A




Set B




Y



SET C

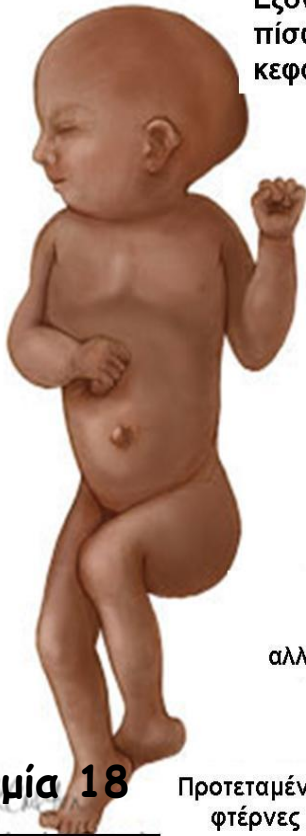

Set D



Μικρό στόμα, μικρό σαγόνι, κοντός λαιμός

Επίπεδο στήθος ή μικρό στέρνο, θηλές απομακρυσμένες



Τρισωμία 18

Προτεταμένες φτέρνες

Εξογκωμένο το πίσω μέρος του κεφαλιού

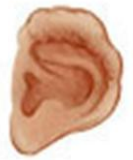Δυσπλασία στα αυτιά



Σφιγμένα χέρια, δάκτυλα που αλληλεπικαλύπτονται

Μικροκεφαλία

Έλλειψη βλεφαρίδων
Λαγωχειλία



Δυσπλασία στα αυτιά



Παραμόρφωση στα χέρια, πολυδακτυλία

Δυσπλασία στα γενετικά όργανα

Τρισωμία 13

Άτομα ψηλά με μακρυά άκρα και στείρα
Συνήθως μέτρια διανοητική υστέρηση

Απουσία φαλάκρας στο μπροστινό μέρος της κεφαλής

Ελάχιστη τριχοφυΐα

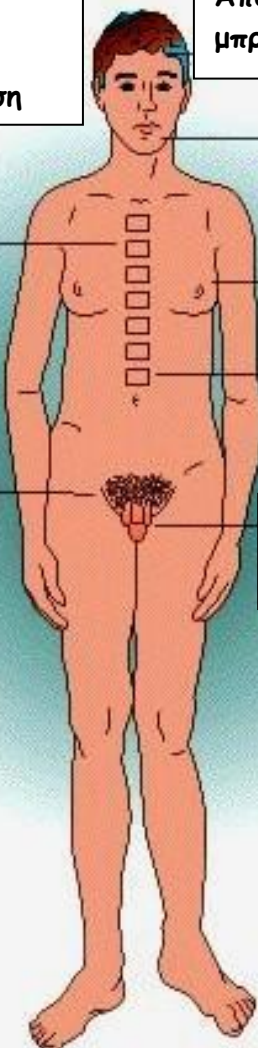
Τάση απώλειας τριχών του στήθους

Γυναικομαστία

Οστεοπόρωση

Αναπτυγμένη λεκάνη

Ατροφία γενετικών οργάνων



Σύνδρομο Down (Τρισωμία 21)

Σύνδρομο Klinefelter